

UC Davis

Dermatology Online Journal

Title

Ungual squamous cell carcinoma mimicking a chronic paronychia: clinical, pathological and radiological correlation

Permalink

<https://escholarship.org/uc/item/564483cz>

Journal

Dermatology Online Journal, 21(11)

Authors

Lobato-Berezo, Alejandro
Fernandez-Valencia-Kettunen, Cristina Kaisu
Burgos-Lazaro, Fernando
et al.

Publication Date

2015

DOI

10.5070/D32111029300

Copyright Information

Copyright 2015 by the author(s). This work is made available under the terms of a Creative Commons Attribution-NonCommercial-NoDerivatives License, available at <https://creativecommons.org/licenses/by-nc-nd/4.0/>

Peer reviewed

Photo vignette

Carcinoma epidermoide ungueal simulando una paroniquia crónica: correlación clínica, histológica y radiológica

Ungual squamous cell carcinoma mimicking a chronic paronychia: clinical, pathological and radiological correlation

Alejandro Lobato-Berezo¹, Cristina Kaisu Fernández-Valencia-Kettunen², Fernando Burgos-Lázaro³, Marcela Martínez-Pérez¹, Antonio Aguilar-Martínez¹, Miguel Ángel Gallego-Valdés¹

Dermatology Online Journal 21 (11): 12

¹**Departamento de Dermatología. Hospital Universitario Severo Ochoa, Leganés (Madrid)**

²**Departamento de Cirugía Ortopédica y Traumatología. Hospital Universitario Severo Ochoa, Leganés (Madrid)**

³**Departamento de Anatomía Patológica. Hospital Universitario Severo Ochoa, Leganés (Madrid)**

Correspondence:

Alejandro Lobato Berezo
e-mail: allobe@hotmail.es
Dirección: Calle Fuencarral 74 5ºH, 28004 Madrid
Teléfono: 616717411

Abstract

Squamous cell carcinoma is a malignant skin tumor that is rarely located in the nails. Its presentation, can sometimes be confused with an inflammatory process as onychomycosis or psoriatic onychopathy or other tumors as viral warts. We report the case of a 73-year-old woman with a locally invasive squamous cell carcinoma reaching the bone, simulating a chronic paronychia.

Introducción

El carcinoma epidermoide es un tumor cutáneo maligno que en raras ocasiones se localiza a nivel ungueal. Su forma de presentación, en ocasiones, puede ser confundida con un proceso inflamatorio como una onicomycosis o una onicopatía psoriásica o con otras tumoraciones como una verruga vulgar. Presentamos el caso de una mujer de 73 años con un carcinoma epidermoide localmente invasivo que alcanzaba el hueso, simulando una paroniquia crónica.

Palabras clave: carcinoma epidermoide, ungueal, hueso, paroniquia crónica

Key words: squamous cell carcinoma, ungula, bone, chronic paronychia

Caso clínico

Mujer de 73 años que acude a Urgencias por dolor en el cuarto dedo de la mano derecha desde hacía 2 meses. Entre sus antecedentes personales destacaban ser alérgica a penicilina y derivados, hipertensión controlada con Enalapril y una papilomatosis del pezón de la mama izquierda. La paciente recibió tratamiento con Ciprofloxacino, Clindamicina, AINEs y

Paracetamol por interpretarse la lesión como una paroniquia crónica. A la exploración física se observaba eritema y descamación en el pliegue ungueal lateral de la uña del cuarto dedo de la mano derecha, asociado a tumefacción y a un ligero aumento de la temperatura local. También se apreciaban algunos focos de hematoma subungueal (Figura 1). Se realizó una analítica en la que la bioquímica, el hemograma y los reactantes de fase aguda no mostraron alteraciones. Se realizó una biopsia para estudio histológico y microbiológico, en la que se cultivaron *Staphylococcus* y *Streptococcus G.* que se interpretaron como flora saprófita. A nivel histológico solamente se apreciaba hiperqueratosis e hipergranulosis. Se realizó una radiografía de la mano derecha y se comparó con una previa de hacía 4 años. Se observó una lesión lítica excéntrica de la falange distal, sin reacción esclerosa, con bordes nítidos y sin reacción de partes blandas y con afectación de la cortical radial (Figura 2). Ante la sospecha de una lesión tumoral, se consultó con el servicio de Traumatología y con el consentimiento de la paciente, se decidió amputar la falange distal y la mitad distal de la falange media. El análisis histológico de la pieza reveló un carcinoma epidermoide infiltrante, bien diferenciado, que infiltraba tejido óseo y que respetaba los márgenes de resección (Figura 3). Para descartar un posible origen metastático, se realizó una radiografía de tórax y una mamografía que fueron normales, así como una ecografía de partes blandas en la axila derecha en la que no se observaron adenopatías sospechosas de malignidad.

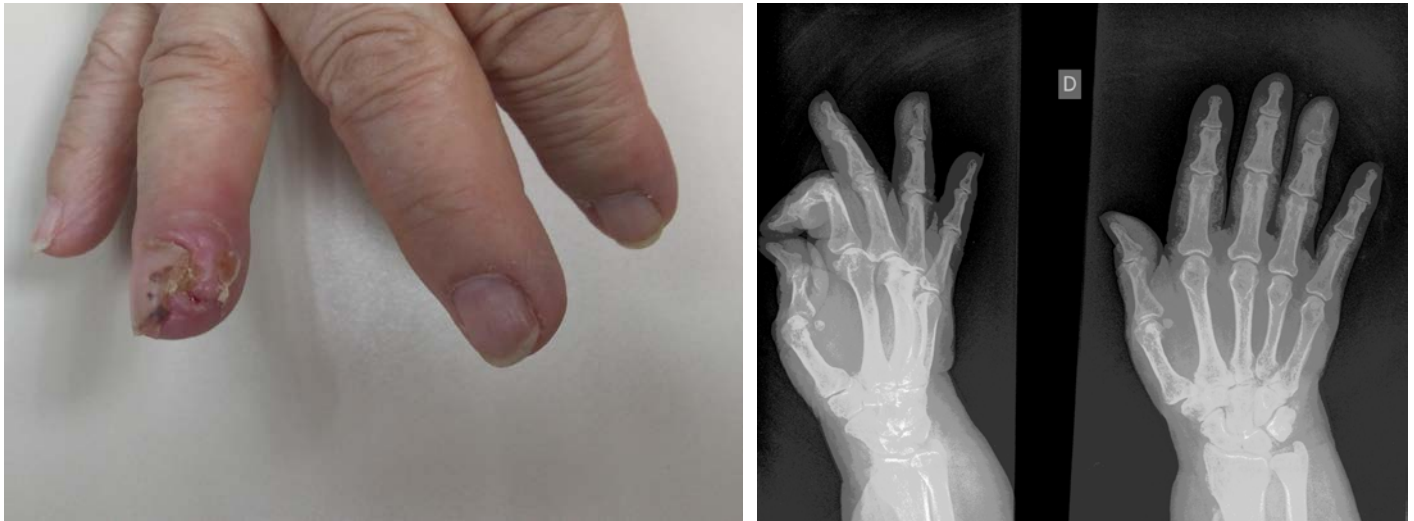

Figura 1. eritema y descamación asociado a tumefacción y a un ligero aumento de la temperatura local. Hemorragias subungueales. **Figura 2.** Hematoxilina-eosina x4: Carcinoma epidermoide infiltrando hueso

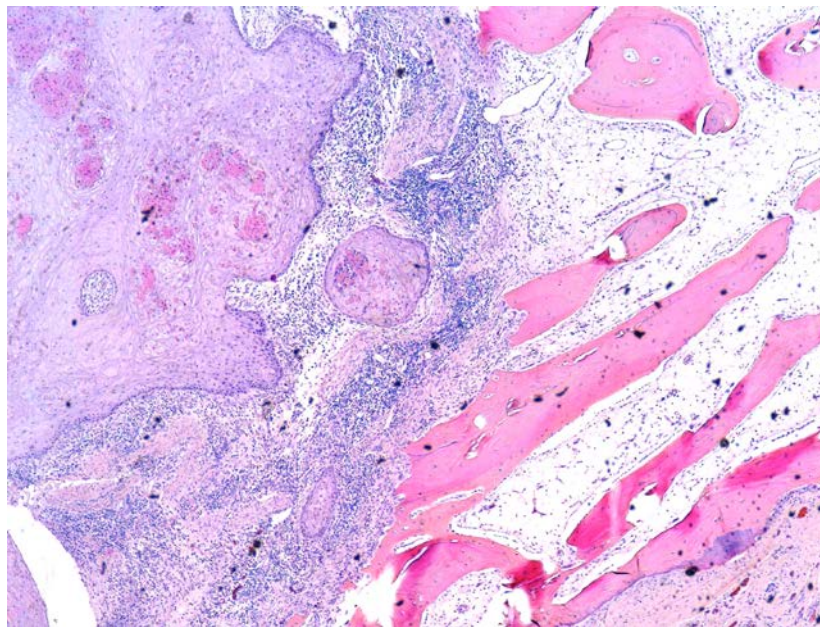


Figura 3. Lesión lítica excéntrica de la falange distal, sin reacción esclerosa, con bordes nítidos y sin reacción de partes blandas y con afectación de la cortical radial

Comentarios

A pesar de su baja frecuencia, el carcinoma epidermoide es el tumor más frecuente a nivel ungueal. Debido al bajo nivel de sospecha y a que su forma de presentación en esta localización es muy variada, pueden producirse errores y retraso en su diagnóstico, que según series puede ser entre 2 meses y 7 años [1]. Las formas de presentación son muy variables y las más

frecuentes son como una lesión verrucosa, paroniquia, eritroniquia, ulceración, exudación, melanoniquia y onicolisis. Por ello, debe establecerse un diagnóstico diferencial con diferentes entidades entre las que se incluyen queratosis actínicas hipertróficas, queratoacantomas, verrugas vulgares, epitelomas basocelulares, enfermedad de Bowen, melanomas, queratosis seborreicas, disqueratomas verrucosos, poromas ecrinos así como ulceraciones de origen vascular, neurológico o infeccioso [2]. La incidencia de este tumor a nivel ungueal, es mayor en varones, con un ratio hombre-mujer de 2:1, entre la 5ª y 7ª década de la vida y los dedos más afectados son el primer y segundo dedo de la mano y el primer dedo del pie [3]. Entre los factores de riesgo para su aparición destacan la inmunosupresión, la infección por el VIH, infección crónica por el VPH (siendo el genotipo 16 el más prevalente [4]), alteraciones genéticas, radiación ultravioleta, irritación crónica local, traumatismos y microtraumatismos repetidos en la zona [5]. Las acrometástasis en los huesos de la mano son raras y constituyen un 0,1%, la mayoría procedentes del pulmón o la mama [6].

La cirugía micrográfica de Mohs se considera el tratamiento de elección, salvo en los casos en los que haya afectación ósea, descrita entre un 18 y un 60%, en los que se recomienda la amputación de la zona con unos márgenes de entre 4 y 6 mm [2] [6] [7]. Por otro lado, en una serie de 3 pacientes, la radioterapia local mostró una curación del 100% sin evidencia de recidiva a los 4 años [8]. Es necesaria una valoración cuidadosa y precisa de las imágenes radiológicas, ya que en ocasiones pueden existir falsos positivos en la afectación ósea por el tumor, debido al componente inflamatorio [9]. La tendencia a la recidiva local es más alta que cuando aparece en otras localizaciones y se ha descrito afectación ganglionar locoregional por debajo del 2% [3]. Por ello se recomienda un seguimiento a largo plazo con ecografía ganglionar cada 6 meses y radiografía de tórax anual [7].

Referencias

1. Dalle S, Depape L, Phan A, Balme B, Ronger-Savle S, Thomas L. Squamous cell carcinoma of the nail apparatus: clinicopathological study of 35 cases. *Br J Dermatol* 2007;156:871-4 [PMID: 17263801]
2. Lecerf P, Richert B, Theunis A, André J. A retrospective study of squamous cell carcinoma of the nail unit diagnosed in a Belgian general hospital over a 15-year period. *J Am Acad Dermatol* 2013;69:253-61 [PMID: 23582571]
3. Batalla A, Feal C, Rosón E, Posada C. Subungual squamous cell carcinoma: a case series. *Indian J Dermatol* 2014;59:352-4. [PMID: 25071252]
4. Riddel C, Rashid R, Thomas V. Ungual and periungual human papillomavirus-associated squamous cell carcinoma: a review. *J Am Acad Dermatol* 2011;64:1147-53 [PMID: 21315482]
5. Valero J, Gallart J, González D, Deus J, Lahoz M. Subungual squamous cell carcinoma and exostosis in third toe - case report and literature review. *J Eur Acad Dermatol Venereol* 2014;28:1292-7 [PMID: 24118406]
6. Choughri H, Villani F, Sawaya E, Pelissier P. Atypical squamous cell carcinoma of the nail bed with phalangeal involvement. *J Plast Surg Hand Surg* 2011;45:173-6 [PMID: 21682614]
7. Dika E, Piraccini BM, Balestri R, Vaccari S, Misciali C, Patrizi A, Fanti PA. Mohs surgery for squamous cell carcinoma of the nail: report of 15 cases. Our experience and a long-term follow-up. *Br J Dermatol* 2012;167:1310-4 [PMID: 22762413]
8. Rosen LR, Powell K, Katz SR, Wu HT, Durci M. Subungual squamous cell carcinoma: radiation therapy as an alternative to amputation and review of the literature. *Am J Clin Dermatol* 2010;11:285-8 PMID: 20108994
9. Peterson SR, Layton EG, Joseph AK. Squamous cell carcinoma of the nail unit with evidence of bony involvement: a multidisciplinary approach to resection and reconstruction. *Dermatol Surg*. 2004;30:218-21 [PMID: 14756655]